

# Protocolos *CLÍNICOS*

23

## Traumatismo Raquimedular

FUNDAÇÃO HOSPITALAR DO ESTADO DE MINAS GERAIS  
DIRETORIA ASSISTENCIAL  
COMISSÃO CENTRAL DE PROTOCOLOS CLÍNICOS

© Todos os direitos reservados. É permitida a reprodução parcial ou total desta obra, desde que citada a fonte. A responsabilidade pelos direitos autorais de textos e imagens acrescentadas a esta edição é dos autores. A responsabilidade pelos direitos autorais das versões anteriores permanece dos autores dessas versões. O conteúdo desta e de outras obras da Fundação Hospitalar do Estado de Minas Gerais pode ser acessada na página <[www.fhemig.mg.gov.br](http://www.fhemig.mg.gov.br)>.

## PC23 – Traumatismo Raquimedular

### AUTOR DESTA VERSÃO

Guilherme Zanini Rocha – Médico | HJXXIII

### AUTORES E COLABORADORES DAS VERSÕES ANTERIORES

Breno Teixeira Moreno – Médico | HJXXIII

Guilherme Mansur - Médico | HJXXIII

Leandro Rodrigo Soares – Médico | HJXXIII

Marcos Antônio Ferreira Júnior – Médico | HJXXIII

Marco Túlio Domingos Silva e Reis – Médico | HJXXIII

Abner Fiorese Bissoli – Médico / CHU

Samuel Gonçalves da Cruz - Médico | HJXXIII

Hudson Cesar José Vieira – Médico | HJXXIII

Rodrigo Moreira Faleiro – Médico | HJXXIII

### VALIDADORES

Ana Carolina Amaral de Castro Hadad<sup>1</sup>

Lara Drummond Paiva<sup>2</sup>

Lucinéia Maria de Queiroz Carvalhais Ramos<sup>3</sup>

### REVISÃO METODOLÓGICA E DE ESTRUTURA TEXTUAL

Cynthia Paolla Rodrigues Mendes<sup>4</sup>

---

<sup>1</sup> Gerente de Diretrizes Assistenciais - DIRASS/ FHEMIG

<sup>2</sup> Coordenação de Desempenho Assistencial e Linhas de Cuidado – DIRASS / FHEMIG

<sup>3</sup> Diretora Assistencial da FHEMIG

<sup>4</sup> Presidente da Comissão Central de Protocolos Clínicos – DIRASS/ FHEMIG

## **LISTA DE ABREVIATURAS E SIGLAS**

**ASIA**–American Spine Injury Association

**FHEMIG** – Fundação Hospitalar do Estado de Minas Gerais

**PA**–Pressão Arterial

**PAM**–Pressão Arterial Média

**PETL**–Precaução Espinhal Tóraco-Lombar

**RMOURNM**–Ressonância Magnética

**RX**–Radiografia

**SCIWORA**–Spinal Cord Injury Without Radiological Abnormality

**TC**–Tomografia Computadorizada

**TL**–Tóraco-lombar

**TRM**–Traumatismo Raquimedular

## SUMÁRIO

1 INTRODUÇÃO .....	4
2 PALAVRAS-CHAVE .....	4
3 OBJETIVOS.....	4
4 POPULAÇÃO ALVO.....	4
5 UTILIZADORES POTENCIAIS.....	4
6 METODOLOGIA .....	5
7 RECURSOS HUMANOS E MATERIAIS NECESSÁRIOS .....	5
8 ATIVIDADES ESSENCIAIS.....	5
9 BENEFÍCIOS POTENCIAIS.....	26
10 RISCOS POTENCIAIS .....	26
11 ITENS DE CONTROLE.....	26
12 REFERÊNCIAS.....	27
13 CONFLITO DE INTERESSES .....	28
14 APÊNDICES.....	28
- Apêndice 1 – Termo de consentimento e esclarecimento para tratamento não cirúrgico da fratura da coluna vertebral.....	28
- Apêndice 2 – Termo de consentimento e esclarecimento para tratamento cirúrgico da fratura da coluna vertebral.....	31
- Apêndice 3 - Termo de consentimento e esclarecimento para tratamento cirúrgico da fratura da coluna vertebral.....	36

## 1 INTRODUÇÃO

---

O traumatismo raquimedular (TRM) é uma patologia de alto custo social, hospitalar e familiar. As sequelas das lesões traumáticas da coluna vertebral e suas repercussões negativas, seja no âmbito individual ou coletivo, reforçam a magnitude do problema, tanto para os profissionais que trabalham no sistema público de saúde quanto no setor privado.

Segundo Veiga *et. al* (2010), no Brasil a incidência de lesão medular é maior que a estimativa média mundial. Estima-se 942 casos novos/mês e 11.304 casos novos/ano. Quanto à distribuição por sexo entre os pacientes com lesão medular, 80,6% são homens. Quanto às causas, temos acidentes de trânsito (41,7%), armas de fogo (26,9%), queda de altura (14,8%) e mergulho em água rasa (9,3%).

Dentro da grade de urgência do município de Belo Horizonte e do estado de Minas Gerais, o Hospital de Pronto Socorro João XXIII da Fhemig possui posição estratégica, com a média de atendimentos de 1,5 TRM/dia. As intervenções precoces devem minimizar os danos físicos, psíquicos e sociais inerentes à patologia e possíveis sequelas.

## 2 PALAVRAS-CHAVE

---

Traumatismo; Raquimedular; TRM

## 3 OBJETIVOS

---

- 1- Normatizar o atendimento aos pacientes com TRM admitidos nas unidades assistenciais da Fhemig;
- 2- Melhorar as condições pré-operatórias e o prognóstico dos pacientes com TRM;
- 3- Uniformizar as condutas no atendimento ao paciente com TRM;
- 4- Proporcionar a realização de trabalhos científicos;
- 5- Padronizar ações sequenciais que otimizem a recuperação do paciente independentemente se o tratamento for cirúrgico ou conservador.

## 4 POPULAÇÃO ALVO

---

Pacientes vítimas de trauma raquimedular atendidos na Fhemig.

## 5 UTILIZADORES POTENCIAIS

---

- Equipe multiprofissional que atuam nas unidades assistenciais da Fhemig, referências de atendimento ao trauma.
- Demais profissionais de saúde que atuam no atendimento a traumatologia-ortopedia.

## 6 METODOLOGIA

Esse protocolo clínico foi elaborado a partir de uma revisão integrativa, reconhecendo ser uma ferramenta valiosa na prática baseada em evidências especialmente na área da saúde, pois permite reunir e analisar o conhecimento disponível para orientar a tomada de decisões clínicas. Em busca de estabelecer diretrizes para embasar a prática clínica de atendimento ao trauma raquimedular de forma aperfeiçoada através da fundamentação teórica atualizada.

## 7 RECURSOS HUMANOS E MATERIAIS NECESSÁRIOS

- Material para a mobilização (prancha, cama elétrica);
- Material para imobilização (colar de resgate, colar Miami J, colete OTLS, cinta de PUTTI);
- Material para verificação de sinais vitais, ventilação (invasiva e não invasiva), balanço hídrico, manutenção da higiene, conforto e integridade cutânea;
- Radiologia convencional, tomografia computadorizada, ressonância magnética;
- Infraestrutura de bloco cirúrgico 24 horas (sala com mesa cirúrgica radiotransparente, suporte de Wilson, Faceview, suportes de crânio tipos Gardner e Mayfield, fibroscópio);
- Intensificador de imagem no bloco cirúrgico;
- Instrumental cirúrgico específico para cirurgia de coluna;
- Equipe multiprofissional e interdisciplinar, treinada segundo os preceitos do ATLS, para o acolhimento do paciente, composta por: médico clínico, enfermeiro, técnico de radiologia, técnico de enfermagem, técnico de laboratório, assistente social, psicólogo, nutricionista, fisioterapeuta, neurocirurgião, ortopedista e anestesista com experiência em cirurgia de coluna.

## 8 ATIVIDADES ESSENCIAIS

### 1. ATENÇÃO PRÉ-HOSPITALAR

É dever da atenção pré-hospitalar comunicar à coordenação do Hospital João XXIII a chegada de um paciente vítima de traumatismo raquimedular para que a equipe da urgência se prepare para o atendimento deste paciente e possa otimizar, ao máximo, o tempo de atendimento.

### 2. ADMISSÃO/EXAME INICIAL

#### A. Introdução

Diversos estudos relatam associação entre a estabilidade cardio-pulmonar e recuperação funcional nas pacientes com lesões medulares agudas. Na vigência de uma injúria aguda, o tecido nervoso é altamente sensível a variações de pressão arterial e níveis de oxigenação sanguínea. Isso tem maior relevância nos pacientes com lesões cervicais e torácicas altas, que frequentemente apresentam alterações da dinâmica respiratória e vasodilatação periférica maciça. Portanto, o tratamento agressivo evitando lesões secundárias, deve ser o objetivo de todo profissional envolvido no manejo agudo do TRM.

## B. Avaliação Neurológica

O exame neurológico detalhado deve ser realizado após estabilização inicial em todos os pacientes com TRM. O método preconizado (**Recomendação Classe II**) é o ASIA Score associado ao ASIA Impairment Score (A-E).

### Gradação da força muscular

- 0 – Paralisia total;
- 1 – Contração visível ou palpável;
- 2 – Movimento ativo, amplitude de movimento total se eliminada a gravidade;
- 3 – Movimento ativo, movimento com amplitude normal contra a gravidade;
- 4 – Movimento ativo, total amplitude do movimento, contra gravidade e contra alguma resistência;
- 5 – Movimento normal, com amplitude normal, contra gravidade e resistência normal;
- NT – Não Testável devido a fatores como dor, imobilização ou contratura.

### Gradação da Sensibilidade

Faz-se necessário avaliar as sensibilidades tátil e dolorosa de todos os dermatomos abaixo da lesão:

- 0 – Ausente
- 1 – Alterado
- 2 – Normal

### Escala de Deficiência de ASIA

- A**=Completa: Nenhuma função motora ou sensorial preservada nos seguimentos sacrais;
- B**=Incompleta: função sensorial, mas nenhuma função motora está preservada abaixo do nível neurológico e inclui o segmento sacral S4-S5;
- C**=Incompleta: Função motora é preservada abaixo do nível neurológico, e mais da metade dos músculos principais abaixo do nível neurológico tem um grau de 3 ou 4;
- D**=Função motora é preservada abaixo do nível neurológico e no mínimo metade dos músculos principais; tem um grau de força de 3 ou mais;
- E**=Normal: Funções motoras e sensoriais estão normais.

Figura 1 – Padronização da Classificação Neurológica da Lesão Medular

**MOTOR MÚSCULO-CHAVE**

**TOQUE LEVE**      **AGULHA**

**SENSITIVO PONTO-CHAVE DA SENSIBILIDADE**

0 = AUSENTE  
1 = COMPROMETIDO  
2 = NORMAL  
NT = NÃO TESTÁVEL

**Trauma Raquimedular**

0 = PARALISIA TOTAL  
1 = CONTRAÇÃO VISÍVEL OU PALPÁVEL  
2 = MOVIMENTO ATIVO SEM OPOSIÇÃO DA FORÇA DA GRAVIDADE  
3 = MOVIMENTO ATIVO CONTRA A FORÇA DA GRAVIDADE  
4 = MOVIMENTO ATIVO CONTRA ALGUMA RESISTÊNCIA  
5 = MOVIMENTO ATIVO CONTRA GRANDE RESISTÊNCIA  
NT = NÃO TESTÁVEL

FLEXORES DO COTOVELO  
EXTENSORES DO PUNHO  
EXTENSOR DO COTOVELO  
FLEXOR PROFUNDO DO 3º Qd.  
ABDUTOR DO 5º Qd.

FLEXORES DO QUADRIL  
EXTENSORES DO JOELHO  
DORSIFLEXORES DO TORNOZELO  
EXTENSOR LONGO DO HALUX  
FLEXORES PLANTARES DO TORNOZELO

Contração anal voluntária (nir não)

Qualquer sensibilidade anal (sim/não)

TOTALS  +  =  **ÍNDICE MOTOR**

(MÁXIMO) (50) (50) (100)

TOTALS  +  =  **ÍNDICE ESTIMULAÇÃO COM AGULHA**

(MÁXIMO) (56) (56) (56) (56) **ÍNDICE ESTIMULAÇÃO COM TOQUE LEVE**

**NÍVEIS NEUROLÓGICOS**  
Últimos segmentos com função normal

**ZONA DE PRESERVAÇÃO PARCIAL**  
Segmentos parcialmente inervados

**COMPLETA OU INCOMPLETA?**  
Incompleta= presença de qualquer função sensitiva ou motor em S4-S5

**ESCALA DE DEFICIÊNCIA ASIA**

**EXAMINADOR**

Adaptado de Neves et. al (2007)

### C. Terapia aguda (Recomendações Classe III)

- Monitorização cardíaca, hemodinâmica e respiratória contínua nos primeiros 3 dias de todo paciente com lesão medular aguda. Pacientes com lesão medular alta (cervical e torácica alta) deverão ser mantidos monitorizados por tempo prolongado (7-10 dias);
- Correção agressiva da hipotensão, evitando PAS < 90mmHg;
- Manter PAM entre 85-90mmHg nos primeiros 7 dias do trauma;
- Mobilização em bloco, cabeceira plana e Trendelenburg reverso (15-30 graus) em todos pacientes com lesões instáveis que ainda não foram submetidos a estabilização cirúrgica;
- Mudança de decúbito em bloco de 2/2horas associado a medidas gerais de prevenção de úlceras de decúbito;
- Sondagem vesical de demora nos casos com lesão medular que comprometa função vesical;
- Acompanhamento fisioterápico;
- Iniciar suporte nutricional precoce assim que o peristaltismo estiver presente, idealmente dentro de 72 horas;
- Profilaxia de TVP deve ser instituída precocemente (<48 horas) nos paciente com déficit neurológico grave. A associação de medidas mecânicas com medidas químicas (heparina de baixo peso molecular) é o método mais eficaz recomendado. A heparina deve ser suspensa 1 dias antes do tratamento cirúrgico e reiniciada 1 dia após.

### 3. TRMCERVICAL

#### Screening Radiológico Cervical no Politraumatizado

## 1. Introdução

Dois a cinco por cento dos pacientes vítimas de trauma contuso apresentam fraturas da coluna cervical, com ou sem lesão medular associada. A gravidade do trauma aumenta muito o risco de lesões da coluna cervical. TCE grave aumenta em 50% o risco de TRM cervical. Fraturas cervicais, não diagnosticadas no screening radiológico inicial, aumentam em 10 vezes o risco de lesão neurológica secundária (1,4% versus 10,5%), sendo que 30% destes desenvolverão déficits neurológicos irreversíveis.

Sabe-se que 95% dos politraumatizados não terão lesões de coluna cervical associada, contudo, o impacto potencial destas lesões despercebidas no desfecho clínico-neurológico, faz com que todo politraumatizado seja abordado inicialmente como portador de um TRM cervical. A imobilização cervical prolongada também é causa de complicações e deve ser descontinuada assim que as lesões cervicais forem afastadas.

## 2. Descontinuação da Imobilização Cervical

Dois grandes trabalhos determinaram a eficácia da avaliação clínica no politrauma contuso, “Nexus” e “Canadian C-spine Rule”, com boa sensibilidade (99,6 e 100% respectivamente) e Valor Preditivo Negativo (99,9%). Portanto pacientes que preenchem os seguintes critérios devem descontinuar imobilização sem propedêutica radiológica (**Recomendação Classe I**):

- Alerta;
- Sem dor cervical na linha média;
- Sem déficit neurológico;
- Sem lesões dolorosas distrativas;
- Sem intoxicação;
- Amplitude de movimento cervical preservada.

Todos os demais pacientes devem ser submetidos a investigação radiológica antes de descontinuar a imobilização (**Recomendação Classe I**).

### 2.1-Pacientes Conscientes e Sintomáticos

Na última década, diversos trabalhos analisaram a eficácia da tomografia em comparação com radiografia na investigação cervical dos pacientes que não preenchem os critérios clínicos para descontinuação da imobilização. Três grandes séries prospectivas em conjunto avaliaram 3034 pacientes conscientes e sintomáticos, detectando 309 lesões espinhais cervicais (10% dos casos submetidos ao screening radiológico). A sensibilidade do Rx foi de 53% versus 100% da TC cervical, fornecendo **evidência Classe I** a favor da TC como método de imagem de escolha. A maior parte das lesões não diagnosticadas localizaram-se na junção cranio-cervical e cervico-torácica, onde a sensibilidade das radiografias caiu para 23%. Além da baixa sensibilidade, 56% das radiografias cervicais foram consideradas inadequadas tecnicamente, necessitando complementação radiológica. Isso atrasa o tempo de diagnóstico, além de aumentar risco de lesão neurológica (novo transporte ao setor de radiologia). A técnica radiológica preconizada é tomografia com cortes finos (até 3mm) do occipito até T1 com reconstrução sagital e coronal.

Portanto, pacientes conscientes e sintomáticos devem ser submetidos a exame tomográfico da coluna cervical (**Recomendação Classe I**). Se um tomógrafo não estiver disponível, radiografia em 3 incidências é recomendada (AP, perfil e trans-oral) complementada pela tomografia em áreas

suspeitas ou má-visualizadas pelas radiografias (**Recomendação Classe I**).

## 2.2- Paciente Consciente (Escala de Coma de Glasgow 15), Sintomático com TC inicial normal

Não há evidência científica na literatura de qual é a melhor conduta a ser tomada nesses casos. Sabe-se que apesar de alta, a sensibilidade e especificidade da tomografia não é 100%, portanto, um pequeno número de lesões cervicais ligamentares passarão despercebidas na TC. O significado clínico dessas lesões permanece objeto de debate, assim como o papel da radiografia dinâmica e da RNM no diagnóstico de tais condições. Portanto, os casos devem ser individualizados e as seguintes condutas podem ser tomadas, a critério do examinador sênior que estiver conduzindo o caso (**Recomendações Classe III**):

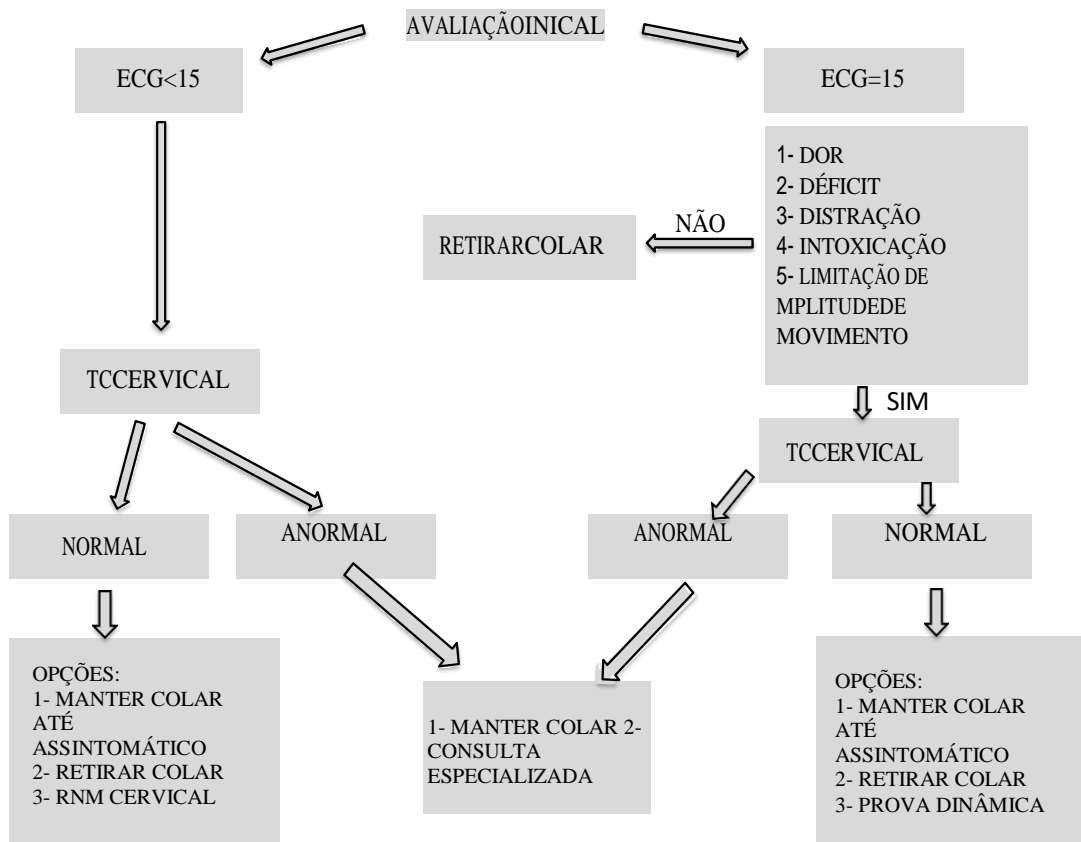
- 1- Manter imobilização cervical até estar assintomático;
- 2- Descontinuar imobilização após prova dinâmica negativa;
- 3- Descontinuar imobilização cervical após RNM negativa;
- 4- Descontinuar imobilização.

## 2.3- Paciente Inconsciente / Intoxicados (Escala de Coma de Glasgow $\leq 14$ ) com TC inicial normal

Não há evidência científica na literatura de qual é a melhor conduta a ser tomada nesses casos. Sabe-se que apesar de alta, a sensibilidade da tomografia não é 100%, portanto um pequeno número de lesões cervicais ligamentares passarão despercebidas na TC. O significado clínico dessas lesões permanece objeto de debate, assim como o papel da RNM no diagnóstico de tais condições. Estudos sugerem que radiografias dinâmicas nesse subgrupo de pacientes não é seguro, não sendo recomendado (**Recomendação Classe III**). Portanto, os casos devem ser individualizados as seguintes condutas podem ser tomadas, a critério do examinador sênior que estiver conduzindo o caso (**Recomendações Classe III**):

- 1- Manter imobilização cervical até estar assintomático;
- 2- Descontinuar imobilização cervical após RNM negativa;
- 3- Descontinuar imobilização

FIGURA2-Fluxograma de tomada de decisão na suspeita de TRM cervical



(Elaborado pelos autores)

## 4. TRM TORACO-LOMBAR

### Screening Radiológico Toracolombar no Politraumatizado

#### 1. Introdução

Fraturas da coluna toracolombar (TL) são comuns em politraumatizados e 50% das fraturas vertebrais se encontram entre T1 e S1. Estima-se que 4 a 5% dos pacientes vítimas de trauma contuso terão fraturas na TL. Lesão neurológica está associada as fraturas em 20-50% dos casos e uma fratura não diagnosticada inicialmente aumenta em 8 vezes o risco de déficits neurológicos. Ao contrário do screening radiológico cervical, a indicação de propedêutica TL ainda não está bem definida, havendo poucos estudos recentes avaliando as suas recomendações. 95% dos politraumatizados não terão lesões espinhais TL associadas, o impacto potencial de lesões despercebidas no desfecho clínico-neurológico desses pacientes faz com que todo politraumatizado seja abordado inicialmente como portador de um TRMTL. O conjunto de medidas que devem ser tomadas para evitar mobilização desnecessária do segmento TL espinhal:

- 1- Cama plana;
- 2- Mobilização em bloco: é chamado de “Precaução Espinhal Toraco-lombar” (PE-TL). Ela deve ser mantida em todo paciente vítima de politraumatismo até que uma lesão espinhal seja descartada.

#### 2. Descontinuação da Precaução Espinhal TL (PE-TL)

Quatro grandes estudos avaliaram critérios clínicos para descontinuação de PE-TL (Cooper - J.Trauma 1995; Frankel - J.Trauma 1994; Holmes – J Emerg Med 2003; Inaba – J.Trauma 2011). Os critérios clínicos parecem ser um bom indicativo de lesões TL, porém a despeito do que ocorre em lesões cervicais, altas taxas de fraturas são relatadas em pacientes clinicamente assintomáticos, até 50% dos casos envolvidos em trauma de alta energia. Por essa razão, o mecanismo de trauma representa um importante fator preditivo no trauma toracolombar. Um alto índice de fratura não contíguas é relatado (30%), portanto, a identificação de fraturas cervicais é uma indicação de investigação toracolombar.

Portanto, pacientes que preenchem os seguintes critérios devem descontinuar PE-TL sem propedêutica radiológica (**Recomendação Classe II**):

1. Alerta;
2. Sem dor dorsal / lombar na linha média;
3. Sem déficit neurológico;
4. Sem lesões dolorosas distrativas;
5. Sem intoxicação;
6. Ausência de um mecanismo de trauma de alta energia (acidente automobilístico com velocidade >80km/h; ejeção do veículo; acidente motociclístico; queda de altura >3 metros);
7. Ausência de fraturas cervicais.

Todos os demais pacientes devem ser submetidos a investigação radiológica antes de descontinuar a PE-TL (**Recomendação Classe II**).

## 2.1-Pacientes Conscientes e Sintomáticos

Nos últimos anos, inúmeros trabalhos analisaram a eficácia da tomografia em comparação com radiografia na investigação dos pacientes que não preenchem os critérios clínicos para a descontinuação da PE-TL, publicando séries que nos preocupam quanto a sensibilidade das radiografias toracolombares.

Em resumo, a sensibilidade das radiografias TL varia de 22 a 75% (sendo consistentemente maior nas lesões lombares que nas lesões torácicas) comparadas a 95-100% das tomografias TL. A sensibilidade do Rx para lesões potencialmente instáveis (fraturas do corpo que necessitaram de órtese ou cirurgia) varia de 33,3% a 76,9% e o número de fraturas potencialmente instáveis chegou a 25% em alguns trabalhos.

Portanto, pacientes sintomáticos ou que não preenchem os critérios clínicos para descontinuação da PE-TL deverão ser submetidos a tomografia TL ou simplesmente reconstrução tóraco-lombar com cortes em até 3mm das tomografias obtidas do tórax-abdome-pelve (**Recomendação Classe I**).

## 2.2- Paciente Inconsciente / Intoxicados (Escala de Coma de Glasgow $\leq 14$ ) com TC inicial normal.

Pacientes com mecanismo de trauma de alta energia; acidente automobilístico com velocidade  $> 80\text{km/h}$ ; ejeção do veículo; acidente motociclístico; queda de altura  $> 3$  metros, não-examináveis (inconscientes e/ou intoxicados) devem ser submetidos a tomografia TL (**Recomendação Classe II**).

Paciente sem mecanismo de trauma de alta energia e com perspectiva de se obter um exame clínico-neurológico confiável dentro de 24-28 horas (paciente intoxicado ou TCE leve/moderado isolado) devem ser mantidos em PE-TL até o exame clínico e screening TL a critério do exame clínico (**Recomendação Classe III**).

## 5. INDICAÇÃO DE RESSONÂNCIA NUCLEAR MAGNÉTICA NO TRAUMA RAQUIMEDULAR

### 1. Introdução

Com o avanço dos métodos de imagem, mais especificamente, introdução da RNM da coluna no arsenal diagnóstico do TRM, inúmeros trabalhos tem publicado os benefícios da sua realização na melhor caracterização do trauma de tecidos moles (estrutura ligamentar e tecido nervoso). Porém, além do custo, os médicos envolvidos no atendimento do TRM devem balancear seus benefícios com os riscos do transporte em um paciente com uma lesão potencialmente instável na coluna vertebral. Muitas vezes, as informações obtidas nas tomografias de alta qualidade já são suficientes para prever as lesões ligamentares associadas e definir o plano terapêutico desses pacientes.

### 2. RNM no TRM (cervical e tóraco-lombar)

São duas as indicações de RNM na avaliação inicial no TRM (**Recomendação Classe II**):

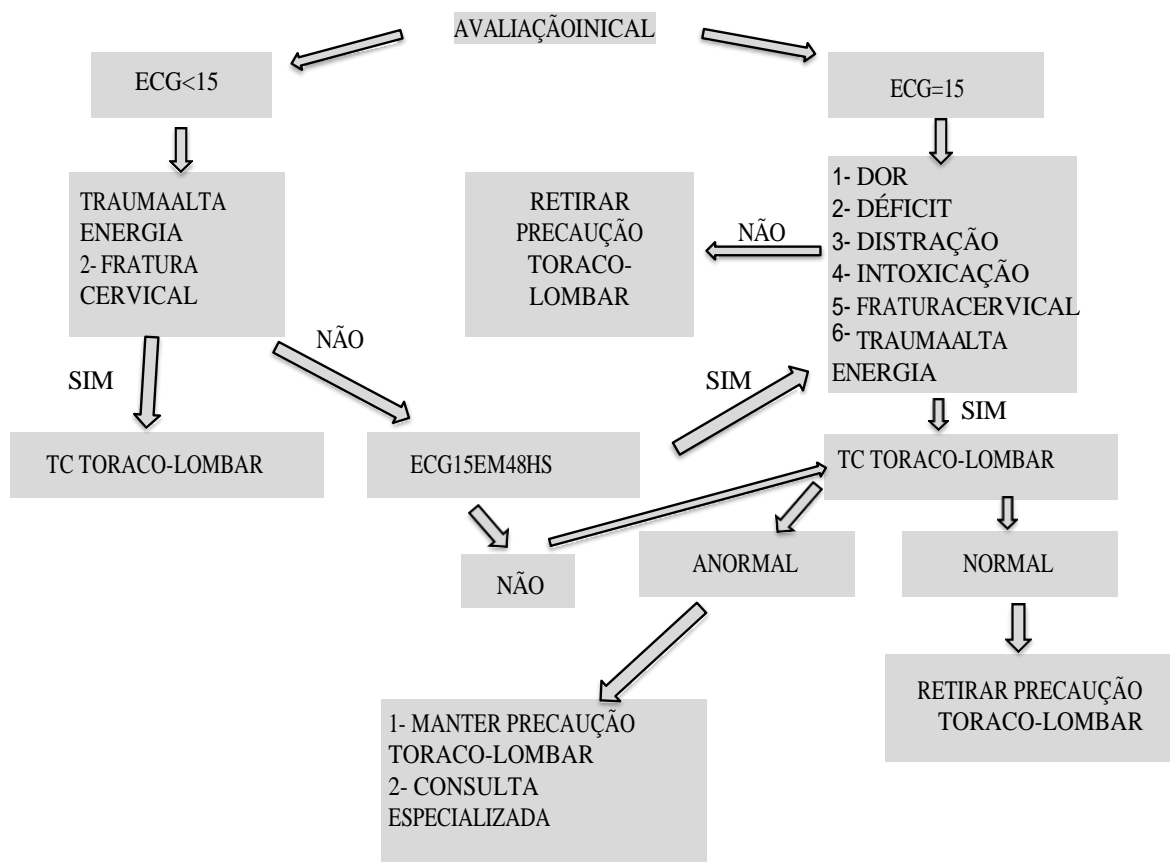
- Déficit neurológico medular sem evidência de compressão óssea anatomicamente compatível que o justifique (Ex: tetraparesia/tetraplegia sem evidência de lesões traumáticas na tomografia cervical)

- Alta suspeição de lesões ligamentares em paciente impossibilitados de realização de radiografias dinâmicas (ECG<15)

Os demais casos, na sua grande maioria, poderão ter sua conduta definida pelo status neurológico, tomografia e radiografia dinâmica. Alguns autores também sugerem realização da RNM em (**Recomendação Classe III**):

- Pacientes com luxação cervical bifacetária com falha na redução após tração fechada com objetivo de definir a via de acesso (devendo-se lembrar do risco de transporte em um luxação bifacetária);
- Pacientes inconscientes com TC cervical normal, com o objetivo de afastar lesões cervicais ocultas.

FIGURA3-Fluxograma de tomada de decisão na suspeita de TRM tóracolombar



(Elaborado pelos autores)

## 6. INDICAÇÃO DE TRAÇÃO CRANIANA FECHADA NO TRM CERVICAL

### 1. Introdução

Nas últimas décadas, a descompressão medular precoce se mostrou o principal fator de impacto funcional no lesado medular agudo. Inúmeros estudos experimentais e, recentemente, com a

publicação do **estudo STASCIS (Classe I)** reforçam essa teoria. Mesmo em grandes centros de trauma, a logística para descompressão medular cirúrgica requer tempo, recurso técnico e humano, nem sempre disponível de imediato no primeiro atendimento.

A tração das lesões da coluna cervical tem como finalidade reduzir fratura-luxações, manter o alinhamento normal e/ou imobilizar a coluna cervical para prevenir mais lesão medular. Logo, a redução fechada da coluna cervical torna-se uma importante arma terapêutica para realização da descompressão medular precocemente.

## 2. Indicações (Recomendação Classe III)

Os seguintes pré-requisitos devem ser observados para se indicar uma tração craniana:

- Desalinhamento cervical traumático com compressão óssea no cordão medular;
- Paciente consciente.

A tração craniana é extremamente benéfica em pacientes com déficit neurológico (**ASIA A a D**) estático ou em progressão, sendo seu benefício questionável em pacientes neurologicamente intactos – **ASIA E** (nesse casos alguns autores preconizam a redução aberta). A realização da RNM pré-redução é questionada em vários trabalhos, sendo dispensável em pacientes conscientes e cooperativos. O risco de deterioração neurológico pós-tração gira em torno de 1% nas grandes séries, sendo 10 vezes maior (10%) em pacientes com lesões cervicais rostrais adicionais. Portanto, a existência de uma lesão rostral adicional é uma contraindicação relativa à tração craniana.

## 3. Técnica de colocação da tração craniana

A redução deve ser efetuada preferencialmente nas primeiras 2 horas, com o paciente consciente, sob anestesia local, monitorização neurológica e fluoroscópica contínua. O peso inicial colocado é cada 10 minutos até à redução e um máximo de 60 Kg. A manobra deve ser imediatamente suspensa em caso de desenvolvimento de déficit neurológico (que deve ser ativamente procurado, pois pode ter manifestações súbitas como nistagmo), bloqueio mecânico ou mais de 1 cm de separação. Não há uma técnica universalmente aceita para tração craniana. Pode ser aplicada com o Dispositivo de Gardner ou Coroa do Halo implantado sob assepsia e anestesia local. O eixo de tração deve seguir o eixo da coluna, e uma boa referência anatômica é o meato acústico externo.

## 7. SÍNDROME CLÍNICA (DIAGNÓSTICO, CLASSIFICAÇÃO E TRATAMENTO) FRATURA DE CONDILO OCCIPITAL

### 1. Diagnóstico

Trauma de alta energia, homens 2ª e 3ª década de vida, associação de 16% em pacientes TCE ou lesão cervical. Associação de 33% com lesão atlanto axial. Imagem: tomografia computadorizada.

### 2. Classificação

Anderson Montesano

- **Tipo 1**; fratura impactada com inutiva sem desvio do côndilo, por carga axial, o

Ligamento alar ipsilateral pode estar rompido ou não , mas o contralateral esta intacto;

- **Tipo 2;** Extensão de uma fratura da base de crânio que se dirige ao forame magno , por trauma direto na cabeça, o Ligamento alar e membrana tectorial estão intactos;
- **Tipo 3;** fratura avulsão do côndilo desviadas por carga rotacional e/ou inclinação lateral, ocorre ruptura doligamento alar contralateral e membrana tectorial, potencialmente instável.

### 3. Tratamento

Indicação conservador: Tipo 1 e 2, Colar cervical rígido por 2 a 3 meses.

Indicação cirúrgica: Tipo 3 (se instável) – artrodese occipto cervical.

## - InstabilidadeOcciptocervical

### 1. Diagnóstico:

É uma lesão infrequente, associada com órbito, duas vezes mais frequente em crianças que adultos, por ser a atlanto-occipital mais horizontalizada. Imagem: Tomografia computadorizada; partes moles retrofaríngea mais de 7 mm ao nível de C2. Desvio da linha de Wackenheimer's.; distância do topo do odontóide para a base do crânio (+ de 10 mm em crianças e + de 5 mm nos adultos). Incongruência entre a margem posterior do forame magno e linha espinolaminar de C1.

### 2. Classificação:

Traynellis

- **Tipo 1:**Subluxação anterior do occipto sobre C1, mais comum;
- **Tipo 2:**Distração vertical;
- **Tipo 3:**Subluxação posterior do ocipito sobre C1.

### 3. Tratamento:

Indicação de tratamento cirúrgico: para os três tipos; artrodese occipto cervical.

## FRATURA DE C1

### 1. Diagnóstico

Corresponde a 2% de todas fraturas espinhais e 10% das cervicais. Em 50% associada com outras lesões cervicais. Rara ter lesão nervosa devido ao tamanho do forame e pelo padrão da fratura de compressão axial. Imagem: Tomografia Computadorizada, RNM só se houver suspeita de lesão do ligamento transversos.

### 2. Classificação

Levinee Edwards (1991)

- **Tipo A:** Arco posterior d oAtlas, mais comum se isoladas são estáveis;
- **Tipo B:** Jefferson ou explosão, divide em três ou quatro partes;
- **Tipo C:** Fratura do arco anterior;

- **Tipo D:** Fratura do processo transversos;
- **Tipo E:** Fratura da massa lateral

### 3. Tratamento

Tabela1– Critérios de estabilidade da fratura de C1.

FraturadeC1	Estável	Instável
Desvio da massa lateral – regra de Spencer – a soma dos desvios laterais das massa de c1 direita e C1 esquerda .	TC<5,7mm, RX–Transoral;<8,1mm RX - Perfil; Intervalo atlanto odontóide< 4 mm	TC>6,9 mm RX–Transoral;> 8,1mm RX - Perfil; Intervalo atlanto odontóide> 4 mm
<b>Ligamento transversos</b>	<b>Avulsão óssea</b>	<b>Ruptura intra substancial</b>

(Elaborada pelos autores)

Indicação de conservador nas fraturas estáveis, colar cervical rígido 10 a 12 semanas.

Indicação de cirurgia nas fraturas instáveis; se integridade das massas laterais (Tipo B) redução e osteossíntese da fratura associada ou não a artrodese atlantoaxial , se inviabilidade das massas laterais de C1 indica se artrodese occipitocervical.

## LESÃO DO LIGAMENTO TRANSVERSO DE C1

### 1. Diagnóstico

Infrequente, associada a alta mortalidade.

### 2. Classificação

Dickmanetal (1996) ;Neurosurgery;38:44-50

- **Tipo I**– Lesão da substância do ligamento transversos;
- **Tipo II**– Lesão por avulsão do ligamento transversos.

### 3. Tratamento

Indicação de cirurgia nas lesões tipoI, realizada a artrodese C1-C2.

Indicação de tratamento conservador nas lesões Tipo II , 96% tinham fratura por explosão (Jefferson), com75% de sucesso com tratamento conservador com uso de colar cervical rígido por 10 a 12 semanas.

## LUXAÇÃO ROTATÓRIA C1 C2

### 1. Diagnóstico

Raras, associada com óbito. Imagem: Rx: Perfil ( distância entre a margem posterior do arco anterior e margem anterior do dente do axis for maior que 3 mm no adulto e 5 mm na criança),

transoral (rotação da massa lateral). TC: Melhor visualização.

## 2. Classificação

Fielding Hawkins

- **Tipo 1:** rotação anterior sem subluxação, desvio menor de 3 mm;
- **Tipo 2:** luxação rotatória anterior com desvio entre 3 e 5 mm (lig transversal pode estar rompido);
- **Tipo 3:** Luxação rotatória anterior com desvio maior de 5 mm (lig transversal está rompido);
- **Tipo 4:** desvio posterior

## 3. Tratamento

- **Conservador:** Tipo 2 e Tipo 3 em crianças sem déficit e na Tipo 1 traumática aguda. Realiza-se internação para uso de relaxante muscular e AINES e colar cervical duro, observar por 5 a 7 dias, se não reduzir realizar tração com 1,8 a 2,4 Kg por uma a duas semanas seguido de colar rígido.
- **Cirúrgico:** Falha na tentativa de redução por tração, adultos com Tipo 2 e 3, déficit neurológico, recorrência da deformidade, deformidade com mais de 3 meses de evolução. Tratamento conservador: halo gesso por 12 semanas. Tratamento cirúrgico: Artrodese C1- C2: preferencialmente utiliza-se dentre as técnicas de Harms (parafusos nas massas laterais), Gallie e Landim (Cerclagem) – modificada por Brooks (fixação sublaminar), ou a de Magerl (parafuso transarticular).

## FRATURAS DE C2 (ODONTÓIDE)

### 1. Diagnóstico

Corresponde a 5 a 15% fraturas cervicais, 25% de associação com déficit neurológico. Crianças abaixo de 7 anos corresponde a 75% fraturas da coluna cervical. Acima de 80 anos é a fratura cervical mais frequente. 5 a 10% óbito. Imagem: tomografia computadorizada.

### 2. Classificação

Anderson D'Alonzo, acrescentado por Hadley

- **Tipo 1:** Fratura-avulsão do ápice do processo odontóide (avulsão do ligamento alare apical)
- **Tipo 2:** Fratura na junção do processo odontóide com o corpo do axis.
- **Tipo 2A:** Acrescentado por Hadley, com inibição significativa da base do odontóide
- **Tipo 3:** Fratura através do processo espongioso do corpo do axis, pode envolver uma ou duas superfícies articulares.

Obs: As fraturas do tipo II podem mostrar diferentes direções da linha de fratura e são classificadas por Grauer:

- Tipo A: direção horizontal não deslocadas
- Tipo B: direção ântero-superior para pósterio-inferior
- Tipo C: direção ântero-inferior para pósterio-superior ou cominutivas
  - A fratura tipo C representa uma contraindicação para a osteossíntese com parafuso anterior.

### 3. Tratamento

Tabela2– Critérios de estabilidade da fratura de C2 (Odontóide)

FraturadeC2(Odontóide)	Estável	Instável
Parâmetros de estabilidade da Fratura de odontóide.	<b>Tipo 1</b>	<b>Tipo 2 A ( Hadley)</b>
	<b>Tipo 3</b> -desvio menor de 2 mm norx dinâmico	Tipo 3-desvio maior de 2 mm norx dinâmico
	<b>Tipo 2</b> -idade abaixo de50,desvio menor de 5mm e angulação menor de 10° entre os fragmentos, desvio menor de 2mm norx dinâmico	<b>Tipo 2</b> – idade acima de 50 anos com desvio maior de 5 mm e angulação maior de 11° entre os fragmentos, tabagista

(Elaborada pelos autores)

- Indicação de tratamento conservador: Tipo 1,Tipo 3 e Tipo 2 estável, colar cervical rígido por 12 semanas;
- Indicação de tratamento cirúrgico: Tipo 2 instável, Tipo 2 A e Tipo 3 instável.
  - Caso a inclinação do traço na fratura do tipo 2 permitir (antero-superior para pósterio-inferior), preferencialmente optamos pelo uso do parafuso de odontóide por via anterior.
  - Caso haja fratura cominutiva da base do odontóide, traço de fratura de direção pósterio-superior para ântero-inferior ou lesão do ligamento transversal, indicamos artrodese de C1-C2 ou C1-C2-C3 por via posterior.

## FRATURAS DE C2 (ESPONDILOLISTESE TRAUMÁTICA DO AXIS)

### 1. Diagnóstico

Apresenta baixa incidência de lesão neurológica, corresponde a 12 a 18% das fraturas cervicais, mortalidade entre 25 a 40%.

### 2. Classificação

Levinee Edwards, modificada por Efendi

- **Tipo 1:**fratura bilateral através do par scom menos de 3 mm de desvio entre C2 e C3, sem angulação e corpo de C3 íntegro;
- **Tipo 2:**desvio>3mm e angulação (geralmente existe uma cunha aspecto antero superior de

- C3) e fratura avulsão corpo pósterio inferior de C2;
- **Tipo 2A:** angulação importante mas sem desvio;
- **Tipo 3:** fratura luxação de C2 sobre C3 com luxação uni ou bilateral da faceta articular.

### 3. Tratamento

- Indicação conservador: Pode se aplicar a todas as fraturas com imobilização por 3 meses;
- Indicação cirúrgica: Tipo 2A e 3, redução aberta posterior e fixação C2-C3 ou C1-C2-C3.

## FRATURAS DE C2 (MISCELÂNEA)

### 1. Diagnóstico

Algumas fraturas de C2 não se enquadram nas fraturas acima citadas.

### 2. Classificação

Fujimura

- **Tipo 1:** Avulsão antero inferior;
- **Tipo 2:** Traço transversal;
- **Tipo 3:** Explosão associada com a fratura do enforcado;
- **Tipo 4:** Traço sagital.

### 3. Tratamento

- Indicação conservador: Tipo 1 e 2
- Indicação cirúrgica: Tipo 3 e 4. No tipo 4 é possível a artrodese anterior C2–C3, porém, no tipo 3, a preferência é a artrodese C2–C3 por via posterior, ou C1-C2-C3.

## FRATURA DA COLUNA CERVICAL MÉDIA

### 1. Diagnóstico

As fraturas da coluna cervical média ou subaxial são as mais comuns da coluna cervical e dentro dos seus subtipos. Segundo a classificação da AO, temos a seguinte prevalência: TIPO A 35%, Tipo B 33%, TIPO C 20% das lesões sub axiais. Existe lesão da artéria vertebral em 28% dos pacientes.

### 2. Classificação AO(2020)

- **Tipo A:** compressão.
  - NnA0–fraturas menores, não estruturais
  - A1–impacção
  - A2–separação “split”.
  - A3–explosão incompleta
  - A4–explosão completa

- **TipoB:** distração.
  - B1-lesão óssea na banda de tensão posterior
  - B2-lesão ligamentar na banda de tensão posterior
  - B3-distração anterior e hiperextensão
  
- **TipoC:** rotação
  - C1-fratura luxação facetária unilateral
  - C2-luxação facetária unilateral
  - C3-fratura separação do maciço articular
  
- **TipoF:**lesão facetária
  - F1-fratura de faceta sem desvio
  - F2-fratura de faceta com potencial para instabilidade
  - F3-massa lateral flutuante
  - F4-subluxação patológica ou imbricamento/faceta deslocada
  
- **Status Neurológico:**
  - N0 – neurologicamente intacto
  - N1 – déficit neurológico transitório.
  - N2 – sintomas radiculares
  - N3 – lesão medular incompleta ou algum grau de síndrome de cauda equina
  - N4 – lesão medular completa
  - NX – não examinável
  - + - Compressão óssea na medula persistente.
  
- **Modificadores:**
  - M1 – Lesão ligamentar posterior suspeita ou incompleta.
  - M2 - Hernia discal significativa.
  - M3 – coluna rígida ( DISH, EA, OLLP)
  - M4 – suspeita de alteração da artéria vertebral

### 3. Tratamento

Os objetivos finais do tratamento, independentemente de ser cirúrgico ou conservador, são:

- 1) alinhamento;
- 2) estabilização da coluna vertebral;
- 3) prevenção da perda de função neurológica;
- 4) otimização da recuperação neurológica;
- 5) psicológica;
- 6) reabilitação funcional.

A abordagem anterior não depende da integridade dos elementos posteriores para atingir. Pode ser usada para subluxação traumática da coluna cervical estabilidade. As indicações são:

- 1- Corpo vertebral fraturado com osso retropulsado no canal espinal (fratura em explosão)

- 2- Maioria das lesões por extensão
- 3- Fraturas graves dos elementos posteriores que impedem a estabilização e fusão posteriores

A abordagem posterior é o procedimento de escolha para a maioria das lesões por flexão. Útil quando ocorre lesão mínima dos corpos vertebrais e na ausência de compressão anterior da medula e nervos. As principais indicações são: instabilidade ligamentar posterior, subluxação traumática, facetas bloqueadas uni ou bilaterais.

Lesões extensas e / ou complexas podem requerer abordagem combinada anterior e posterior.  
<https://www.aofoundation.org/spine/clinical-library-and-tools/aospine-classification-systems>

## FRATURA DA TRANSIÇÃO CERVICO TORÁCICA

### 1. Diagnóstico

Corresponde a 5% das fraturas da coluna vertebral, com um grande potencial de instabilidade. Ocorre em adultos. Trauma de alta energia. 80% com lesões neurológicas. Imagem: tomografia computadorizada. Radiografia: Ap e perfil da Cervical (deve ir até T1) ou posição do nadador (abdução de 180° de um MS + tração para baixo no outro MS + RX direção oblíqua de 60°). TC e RM.

### 2. Classificação

Não existe classificação específica. Utiliza-se a classificação da AO coluna cervical.

### 3. Tratamento

O tratamento segue a indicação da fratura cervical, por se tratar de uma área de transição entre uma região rígida e (torácica) e uma móvel (cervical) a abordagem combinada é a mais utilizada, ou posterior estendida.

## FRATURA DA COLUNA TORÁCICA E LOMBAR

### 1. Diagnóstico

Corresponde de 50 a 89% das fraturas da coluna vertebral. Dois terços ocorrem na transição toracolombar, e 40% pacientes apresentam lesão neurológica. Imagem: tomografia computadorizada, RX AP e Perfil.

### 2. Classificação

#### 2.1 Classificação AO (2020)

- **TipoA:** Compressão:
  - A0-Fratura de processo espinhoso e transversos;
  - A1-Impacção de uma placa terminal, sem acometimento do muro posterior;
  - A2-Separação “split”, sem acometimento do muro posterior;

- A3-Explosão de uma placa terminal com acometimento do muro posterior;
- A4-Explosão com envolvimento de ambas as placas terminais com comprometimento do muro posterior.

**Obs:** pode haver uma fratura de lâmina posterior no sentido sagital.

- **TipoB:** Ruptura do complexo ligamentar posterior.
  - B1:lesão transóssea da banda de tensão posterior (chance).
  - B2: ruptura da banda de tensão posterior
  - B3: hiperextensão
- **TipoC:** Translação
- **Status Neurológico:**
  - N0 – neurologicamente intacto
  - N1 – déficit neurológico transitório.
  - N2 – sintomas radiculares
  - N3 – lesão medular incompleta ou algum grau de síndrome de cauda equina
  - N4 – lesão medular completa
  - NX – não examinável
  - + - Compressão óssea na medula persistente.
- **Modificadores:**
  - M1 – Este modificador é usado para designar fraturas com lesão indeterminada da banda de tensão com base em imagens da coluna vertebral com ou sem ressonância magnética. Este modificador é importante para designar aquelas lesões com lesões estáveis do ponto de vista ósseo, para as quais a insuficiência ligamentar pode ajudar a determinar se a cirurgia é necessária.
  - M2 - É usado para designar uma comorbidade específica do paciente, que pode ser um argumento a favor ou contra a cirurgia para pacientes com indicações cirúrgicas relativas. Exemplos de um modificador M2 incluem espondilite anquilosante ou queimaduras que afetam a pele sobrejacente à coluna lesionada.

## 2.2 Classificação de Gainese McCormack

<b>Pontuação</b>	<b>1 ponto</b>	<b>2 pontos</b>	<b>3 pontos</b>
Colapsosagital	<30%	30%-60%	>60%
Deslocamento	1mm	2mm	> 2mm
Grau de correção da cifose	≤ 3°	4°-9°	≥ 10°
total	3 pontos	6 pontos	9 pontos

McCormack *et al* desenvolveram a classificação conhecida como *Load Sharing Classification*, que pontua a gravidade da lesão esquelética da fratura do corpo vertebral conforme a distância entre os fragmentos do corpo vertebral, o grau de correção da cifose após a cirurgia por via posterior e o colapso do corpo vertebral no plano sagital. Para esses autores, quanto maior a pontuação da fratura maior o risco de falha do implante posterior após artrodeses curtas- um nível acima e um nível abaixo da fratura - com uso de parafusos pediculares. Por isso, indica-se

artrodese posterior longa ou combinação anterior + posterior nos pacientes com pontuação maior ou igual a sete.

### 3. Tratamento

- Indicação conservador: Tipo A0, A1, A2, A3 com menos de 40 a 50% acunhamento ou cifose inferior a 25°, fragmento no canal menor de 50%. Tipo B1, “Chance” (tecido ósseo dá estabilidade), Tratamento. Tipo A, Colete gessado ou ortese por 3 meses, se compressão canal medular > 40% repouso no leito por algumas semanas. Tipo B, “Chance”; repouso no leito fases iniciais + imobilização em hiperextensão por 3 a 4 meses.
- Indicação cirúrgica:
  - ABSOLUTAS:
    - Aparecimento de déficit neurológico após intervalo assintomático.
    - Progressão do déficit neurológico.
    - Lesões abertas.
    - Fraturas ou luxações não redutíveis.
    - Risco de lesão neurológica devido a instabilidade.
    - Tipos B2 e C
  - RELATIVAS:
    - TIPO A3, com mais de 40-50% acunhamento ou mais de 25° cifose
    - Compressão do canal vertebral maior de 50%.
- Tratamento:
  - TIPO A3: via posterior com fixação uma vértebra acima, vertebra fraturada e outra abaixo da fratura.
  - TIPO A4: via posterior com fixação duas vertebra acima e duas abaixo (se índice de Gaines e McCormack maior ou igual a 7, considerar complementar com a via anterior ou pósterolateral).
  - TIPO B;
    - B1: fixação via posterior, uma acima e uma abaixo.
    - B2: fixação por via posterior, se B2A1 e B2A2 fixação uma vertebra acima e uma abaixo, se B2A3 ou B2A4 fixar duas vertebra acima e duas abaixo.
  - TIPO C: fixação por via posterior duas vertebra acima e duas vertebra abaixo, se a classificação de Gaines e McCormick maior ou igual a 7 pontos considerar complementar pela via anterior.

## FRATURAS DO SACRO

### 1. Diagnóstico

As fraturas do sacro tem comportamento bimodal; ocorrem em traumas de alta energia, ou osteopenia. Apresentam alto índice de déficit neurológico e a avaliação dos esfíncteres é mandatória.

### 2. Classificação

Denis(1988)

- **Zona1**–Traço longitudinal passa lateral aos forames sacrais;
- **Zona2**–Traço longitudinal passa pelos forames sacrais;
- **Zona3**–Traço longitudinal passa medial aos forames sacrais.

Roy Camille: Traço transverso no sacro – disjunção lombopelvica

- **Tipo1**–Deformidade em flexão apenas angulação;
- **Tipo2**–Deformidade em flexão com desvio posterior do fragmento proximal do sacro;
- **Tipo3**–Deformidade em hiperextensão com desvio anterior do fragmento proximal;
- **Tipo4**–Explosão do fragmento proximal do sacro sem translação.

Classificação AO 2020

- **Tipo A - Lesões Sacrococcígeas Inferiores**
  - A1 – Fraturas coccígeas ou por compressão vs. avulsão ligamentar
  - A2 – Fraturas transversais não deslocadas abaixo da articulação Sacroiliaca
  - A3 - Fraturas transversais deslocadas abaixo da articulação Sacroiliaca
- **Tipo B - Lesões pélvicas posteriores**
  - B1 – fratura central com envolvimento do canal vertebral
  - B2 – Fratura transalar – não envolve o forame ou o canal
  - B3 - Fratura transforaminal
- **Tipo C - Lesões Espino-Pélvicas**
  - C0 – Variante sacral tipo U não deslocada
  - C1 – Variante sacral tipo U - sem instabilidade pélvica posterior
  - C2 – Bilateral completo - Lesões tipo B sem fratura transversal
  - C3 - Fratura sacral tipo U deslocada

### 3. Tratamento

Deve ser individualizado, depende do tipo de fratura, status neurológico e condições clínicas do paciente.

O tratamento conservador é indicado para fraturas unilaterais, com pouco ou nenhum desvio e na ausência de déficit neurológico. As fraturas sacrais por insuficiência ou por estresse têm também alta probabilidade de sucesso com o tratamento não cirúrgico.

Os objetivos do tratamento cirúrgico são: realinhamento, estabilização e descompressão se houve déficit neurológico. A descompressão dos elementos neurais pode ser por meio direto, com laminectomia, ou indireto por simples redução. É importante salientar que a descompressão na região sacral tem alta probabilidade de hemorragia epidural e lesão da dura-máter, e 80% dos pacientes com lesão neurológica na avaliação inicial apresentam recuperação da função independente do tratamento realizado.

As técnicas para estabilização cirúrgica se dividem em: osteossíntese direta do sacro, estabilização do anel pélvico posterior e fixação lombopélvica. O parafuso iliosacral e a placa transilíaca são eficazes no tratamento das fraturas sacrais longitudinais e transversas. Já fixação lombopélvica triangular é a montagem mais rígida para tratar fraturas sacrais, sendo reservada para os casos de instabilidade espinopélvica.

## CONDIÇÕES TRAUMÁTICAS ESPECIAIS:

### Lesão por Projétil de Arma de Fogo

#### 1. Diagnóstico

Trauma raquimedular por projétil de arma de fogo (TRM por PAF) representa uma entidade comum no Brasil e há pouca evidência científica que norteie seu tratamento.

#### 2. Classificação

##### HC-USP

- **Tipo I:** Ferimento por projétil de arma de fogo transfixante, no qual não são observados projéteis ou fragmentos no canal vertebral;
- **Tipo II:** Ferimento por projétil de arma de fogo no qual o projétil ou os fragmentos são identificados dentro do canal vertebral;
- **Tipo III:** Ferimento por projétil de arma de fogo no qual o mesmo se localiza no espaço intervertebral.

Cada um deste tipo é subdividido em dois subtipos:

- Ferimento não associado a perfuração de vísceras abdominais;
- Ferimento associado a perfuração de vísceras abdominais.

#### 3. Tratamento

Deve ser individualizado, depende do tipo de lesão, status neurológico e condições clínicas do paciente. Em linhas gerais, os pacientes com déficit completo ASIA A, a nível medular, leia-se coluna cervical e torácica, são tratados não cirurgicamente, independente da localização do projétil. Já os pacientes com déficit completo, a nível de cauda equina, com sinal de compressão extrínseca seja pelo projétil ou por fragmentos ósseos são candidatos ao tratamento cirúrgico. Preferencialmente realizamos o tratamento endoscópico.

Quanto ao momento da intervenção cirúrgica, não há consenso na literatura. Se o déficit é estável aguardamos 10 a 14 dias para realizar o procedimento. Se o déficit está em piora a indicação é de tratamento na urgência.

### SCIWORA e Síndrome Central Medular Traumática (SCMT)

#### 1. Diagnóstico

A síndrome central medular traumática (SCMT) ocorre, geralmente, por um trauma em hiperextensão em uma coluna predisponente, canal cervical estreito. Já a SCIWORA clássica representa uma entidade comum no Brasil e há pouca evidência científica que norteie seu tratamento. IMAGEM: tomografia computadorizada, ressonância magnética.

#### 2. Classificação

Não há classificação específica para a SCMT. São fatores prognósticos (CLASSE III): a idade do paciente; pacientes acima de 60 a 70 anos tem pior prognóstico. Sem diferença estatística entre a descompressão precoce e tardia. Leve superioridade do tratamento cirúrgico sobre o tratamento conservador.

### 3. Tratamento

Deve ser individualizado, depende do tipo de fratura, status neurológico e condições clínicas do paciente.

## PROGRAMAÇÃO DE ALTA HOSPITALAR

A abordagem multidisciplinar do paciente vítima de TRM é fator determinante para o sucesso do seu tratamento. O objetivo final é a alta responsável e otimizada, com a capacitação do cuidador e familiares e referenciada ao município de origem.

### Controle Ambulatorial

O ambulatório de retorno só atende com agendamento prévio da consulta.

Marcação de retorno:

**Hospital Pronto Socorro João XXIII - HPSJXXIII**–

Ambulatório de Retorno – Avenida Alfredo Balena 400, Bairro Santa Efigênia. Telefone para marcação: 3239-9256 (07 às 13 horas).

**Hospital Maria Amélia Lins - HMAL**– Rua dos Otoni, 772- Bairro Santa Efigênia. Telefone para marcação: 3239-9808 / 3239-9810 (14 às 18 horas).

Horário do retorno:

Segunda-feira – 07:00 horas no ambulatório de retorno do HPSJXXIII.

Quarta-feira – 07:00 horas no ambulatório do HMAL.

## 9 BENEFÍCIOS POTENCIAIS

As intervenções precoces devem minimizar os danos físicos, psíquicos e sociais inerentes à patologia e possíveis sequelas.

## 10 RISCOS POTENCIAIS

O risco imediato de seqüela ou morte pode ser minimizado pelo manejo adequado no atendimento.

## 11 ITENS DE CONTROLE

- 1-Média de permanência hospitalar de pacientes com TRM não cirúrgico.
- 2-Percentual de pacientes vítimas de TRM classificados pela escala ASIA.
- 3-Percentual de pacientes com TRM com déficit neurológico completo ou parcial com presença de compressão à tomografia e sem déficit, que desenvolve déficit dentro do hospital, submetidos à cirurgia em até 24 horas (urgência absoluta).
- 4-Percentual de pacientes com TRM sem déficit neurológico submetidos à cirurgia em até 4 dias (urgência relativa).
- 5-Número de complicações definitivas em pacientes submetidos à cirurgia x tratamento conservador.

## 12 REFERÊNCIAS

- Anderle DV, Joaquim AF, Soares MS, Miura FK, Silva FL, Veiga JCE, et al. Avaliação epidemiológica dos pacientes com traumatismo raquimedular no Hospital Estadual Professor Carlos da Silva Lacaz. Coluna/Columna 2010; 9(1):58-61.
- Cervical Spine Immobilization before Admission to the Hospital Neurosurgery, Vol. 50, No. 3, March 2002 Supplement.
- Classification of Lower Cervical Spine Injuries Timothy A. Moore, Alexander R. Vaccaro, and Paul A. Anderson, SPINE Volume 31, Number 11 Suppl, pp S37-S43
- Clinical Assessment after Acute Cervical Spinal Cord Injury Neurosurgery, Vol. 50, No. 3, March 2002 Supplement.
- Guidelines for Management of Acute Cervical Spinal Injuries Neurosurgery, Vol. 50, No. 3, March 2002 Supplement.
- Management of Acute Central Cervical Spinal Cord Injuries Neurosurgery. Congress of Neurological Surgeons. 2012, Volume 5.
- Management of Acute Spinal Cord Injuries in an Intensive Care Unit or Other Monitored Setting Neurosurgery, Vol. 50, No. 3, March 2002 Supplement.
- Management of Pediatric Cervical Spine and Spinal Cord Injuries Neurosurgery. In Guidelines for the management of acute cervical spine and spinal cord injuries. Neurosurgery. 2013 Mar; 72
- Masini M. Estimativa da incidência e prevalência de lesões medulares no Brasil. J Bras Neurocirurg. 2001; 12 (2): 97-100.
- Neves, M.A.O., Mello, M.P, Antonioli, R. S., et al. Escalas clínicas e funcionais no gerenciamento de indivíduos com Lesões Traumáticas da Medula Espinhal. Rev Neurocienc 2007; 15/3:234-239.
- Paz, AC; Beraldo, PSS; Almeida, MCRR; Neves, EGC; Alves, EMF; Khan, P. Traumatic injury to the spinal cord. Prevalence in Brazilian hospitals. Paraplegia; 30: 636-640, 1992.
- Practice Management Guidelines For Identifying Cervical Spine Injuries Following Trauma East Practice Parameter Workgroup for Cervical Spine. Eastern Association for the Surgery of Trauma. 1998.
- The Cochrane Database of Systematic Reviews 2007 Issue 1 Date of last Substantial Update: January 02. 2002.

### 13 CONFLITO DE INTERESSE DE AUTORES

Os autores declaram não haver conflito de interesse.

### 14 APÊNDICES

#### APÊNDICE I



Termo de consentimento e esclarecimento para tratamento não cirúrgico da fratura da coluna vertebral

**Nome do Paciente:** \_\_\_\_\_  
**Endereço:** \_\_\_\_\_ **Telefone:** \_\_\_\_\_  
**Data:** \_\_\_/\_\_\_/\_\_\_ **Prontuário:** \_\_\_\_\_ **Médico Orientador:** \_\_\_\_\_  
**CRMMG** \_\_\_\_\_ **Hipótese Diagnóstica:** \_\_\_\_\_  
**Plano terapêutico:** \_\_\_\_\_

Você é portador de uma fratura na coluna vertebral, cujo o tratamento pode ser cirúrgico ou não. Foi indicado para você o tratamento não-cirúrgico, também chamado de conservador e para tanto você deve estar ciente dos cuidados a serem tomados durante o tratamento.

#### 1. Orientações gerais

- Nossa coluna vertebral é formada por 33 ossos, chamados vértebras. No pescoço existem 7 vértebras. No peito, são 12 vértebras e na barriga, são cinco vertebrae. As vértebras do quadril são as vértebras sacrais, que são S1, S2, S3, S4 e S5
- As fraturas da coluna vertebral podem ser de tratamento cirúrgico ou não cirúrgico. Esta decisão depende de vários fatores, como: tipo de acidente, tipo de fratura, lesões associadas, idade, morbidades, etc. Cabe ao seu médico orientar qual o tratamento indicado para o seu caso, esclarecendo os riscos e benefícios de cada tipo de tratamento.
- Siga as orientações do seu médico, compareça aos retornos que serão agendados e mantenha o uso do colar ou colete. **Não** descontinue o uso do colete ou colar sem o conhecimento de seu médico.
- O protocolo completo de tratamento das fraturas da coluna vertebral se encontra na íntegra, para consulta pública no site: [www.fhemig.mg.gov.br](http://www.fhemig.mg.gov.br)

#### 2. Riscos gerais das fraturas da coluna vertebral:

Durante o seu tratamento podem ocorrer situações e complicações como as abaixo descritas:

- **Não consolidação ou pseudoartrose** – O objetivo da utilização de colar cervical, colete OTL ou cinto é conferir a estabilidade da coluna vertebral enquanto a consolidação óssea amadurece, é ela que determina a estabilidade da fratura no longo prazo. A consolidação óssea em alguns indivíduos pode simplesmente não ocorrer ou ser muito lenta, especialmente em pacientes fumantes.
- **Lesões aos nervos e à medula espinhal** – Toda a fratura da coluna vertebral pode levar paraplegia (paralisia das pernas), tetraplegia (paralisia dos braços e das pernas) e sintomas mais brandos; como queimadura, formigamento ou dormência. Caso observe algum sintoma inesperado comunique ao seu médico ou compareça ao serviço de urgência no seu hospital de referência.
- **Perda da mobilidade da coluna** - Uma redução na mobilidade vertebral é resultado esperado da consolidação de todas as fraturas da coluna vertebral.
- **Consolidação viciosa**– É a consolidação do osso em posição incorreta. Isto pode ocorrer, independente do tratamento, mesmo que o paciente use corretamente o colete ou colar. Por isto, é importante que o paciente compareça às consultas de retorno e seja reavaliado pelo médico assistente.
- **Dor crônica** – Algumas fraturas da coluna podem evoluir para uma dor persistente mesmo que o osso consolide.
- **Lesão de pele** – O paciente que está em uso de colar ou colete deve ter o máximo de cuidado com a colocação destes, protegendo as áreas com risco de abrir ferida. Caso isso ocorra, comunique o seu médico assistente.
- **Trombose Venosa Profunda** – devido à redução da mobilidade do paciente associada a uma fratura de coluna, em alguns casos, é necessário o uso de profilaxia para trombose. Pergunte ao seu médico se você terá que fazer uso.

### 3. Seguimento Ambulatorial / Retorno:

- O ambulatório de retorno só atende com agendamento prévio da consulta.
- Marcação de retorno:

**Hospital Pronto Socorro João XXIII**- HPSJXXIII–Ambulatório de Retorno–  
Avenida Alfredo Balena 400, Bairro Santa Efigênia. Telefone para marcação: 3239-9256 (07 as 13 horas).

**Hospital Maria Amélia Lins** - HMAL– Rua dos Otoni, 772 - Bairro Santa Efigênia  
Telefone para marcação: 3239-9808 /3239-9810 (14 as 18 horas)

Horário do retorno:

Segunda-feira–07:00 horas no ambulatório de retorno do HPSJXXIII.

Terça-feira – 07:00 horas no ambulatório do HMAL.

### 4. Consentimento:

Eu estou ciente de todos os riscos associados ao tratamento não cirúrgico da minha fratura da coluna vertebral. Fui informado sobre o tratamento proposto e os possíveis riscos e complicações inerentes ao mesmo. Fui, claramente, informado sobre outras formas de tratamento possíveis e todas as minhas dúvidas foram respondidas. Tive tempo e oportunidade suficiente para esclarecer todas as dúvidas em relação ao plano terapêutico, até minha completa satisfação. Fui informado sobre a possibilidade de cirurgia caso haja falha do tratamento com o uso de colete ou colar ou cinto. Estou ciente de que posso revogar este consentimento.

Declaro estar completamente ciente do plano terapêutico. Não negligenciarei nenhuma informação em relação aos sinais e sintomas necessários ao conhecimento médico para que o mesmo possa utilizá-lo em prol do sucesso de meu tratamento e bem estar.

Caso o paciente tenha entre 12 e 18anos, ele também deve assinar, além de seu responsável legal.

Belo Horizonte, \_\_\_\_ de \_\_\_\_\_ de \_\_\_\_\_

---

Paciente e/ou Responsável Legal

---

Médico orientador/CRMMG

(Termo aprovado por Comissão de ética do HJXXIII, em outubro de 2013)

Termo de consentimento e esclarecimento para tratamento cirúrgico da fratura da coluna vertebral

**Nome do Paciente:** \_\_\_\_\_  
**Endereço:** \_\_\_\_\_ **Telefone:** \_\_\_\_\_  
**Data:** \_\_\_\_/\_\_\_\_/\_\_\_\_ **Prontuário:** \_\_\_\_\_ **Médico orientador:** \_\_\_\_\_  
**CRMMG:** \_\_\_\_\_ **Hipótese Diagnóstica:** \_\_\_\_\_  
**Plano terapêutico:** \_\_\_\_\_

Você é portador de uma fratura na coluna vertebral, cujo o tratamento pode ser cirúrgico ou não. Foi indicado para você o tratamento cirúrgico, para tanto você deve estar ciente dos cuidados e riscos a serem tomados durante o tratamento.

#### Orientações gerais

- Nossa coluna vertebral é formada por 33 ossos, chamados vértebras. No pescoço existem 7 vértebras. No peito, são 12 vértebras e na barriga, são cinco vertebras. As vértebras do quadril são as vértebras sacrais, que são S1, S2, S3, S4 e S5
- As fraturas da coluna vertebral podem ser de tratamento cirúrgico ou não cirúrgico. Esta decisão depende de vários fatores, como: tipo de acidente, tipo de fratura, lesões associadas, idade, morbidades, etc. Cabe ao seu médico orientar qual o tratamento indicado para o seu caso, esclarecendo os riscos e benefícios de cada tipo de tratamento.
- Siga as orientações do seu médico, compareça aos retornos que serão agendados e mantenha o uso do colar ou colete, **Não** descontinue o uso do colete ou colar sem o conhecimento de seu médico.
- O protocolo completo de tratamento das fraturas da coluna vertebral se encontra na íntegra, para consulta pública no site: [www.fhemig.mg.gov.br](http://www.fhemig.mg.gov.br)

Os seguintes procedimentos poderão ser realizados dependendo dos achados durante a operação:

Suporte Intensivo pós-operatório (CTI ou UTI), remoção e utilização de enxerto ósseo, uso de sangue e derivados, uso de cimento ósseo, uso de implante metálico.

#### 1. Riscos de qualquer procedimento cirúrgico-anestésico:

- Coagulopatia, trombose (formação de sangue coagulado com obstrução do fluxo sanguíneo) e oclusão arterial pulmonar complicada com parada circulatória;
- Embolia gasosa com parada cardíaca;

- Choque (insuficiência cardíocirculatória) infarto agudo do miocárdio (morte de parte do músculo cardíaco), espasmo arterial (diminuição do calibre da artéria) em todos os órgãos inclusive cérebro (derrame) com subsequente paralisia;
- Suprimento de oxigênio insuficiente para órgãos isolados ou difusamente em todo o sistema circulatório;
- Hemorragia tecidual de corrente de pequenos ou grandes vasos sanguíneos complicados com perdas sanguíneas importantes e necessidade transfusão sanguínea ou uma nova cirurgia de urgência;
- Perda sanguínea grande durante a cirurgia que pode levar a coagulopatia, choque ou insuficiência renal;
- Infecções causadas por microorganismos podem ocorrer no pós-operatório ou mesmo tardiamente após longos períodos (até anos);
- Infecção de pele ou da incisão cirúrgica, órgãos ou tecidos podem tornar-se desvitalizados ou o corpo todo pode ser afetado por um choque séptico (infecção generalizada) com risco de vida;
- Riscos inerentes a transfusões sanguíneas, inclusive choque devido a intolerância ou reação ao sangue recebido, e doenças infecciosas como hepatite, sífilis, AIDS e outras doenças infecciosas, mesmo em vigência dos testes feitos previamente nos sangues transfundidos;
- A posição requerida durante a cirurgia na mesa cirúrgica pode levar a úlceras depressão, lesões de pele, queimaduras, distensão articular, fraturas e outras lesões como neuropraxia, apesar dos cuidados que são tomados na preparação pré-operatória,
- Para a administração de soluções intravenosas é necessário realizar punções venosas e arteriais, quando realizadas nos membros podem ter como complicação isquemia de mãos e pés , e quando realizada na região cervical podem ter como complicação o pneumotórax.

As medicações utilizadas durante a cirurgia podem causar reações adversas que podem levar ao choque circulatório. Drenos de sucção freqüentemente são usados na ferida cirúrgica para permitir a drenagem da exsudação (produção natural de líquidos ou sangue em local recentemente operado). Esses drenos, às vezes, incomodam e podem causar dor ou irritar localmente a pele. Os drenos podem quebrar quando removidos, nos casos extremos, podendo ficar um fragmento retido no interior da cirurgia que pode necessitar um novo procedimento cirúrgico para removê-lo.

Após a cirurgia, o anestesista e o cirurgião decidem a necessidade de suporte intensivo (CTI) ou a manutenção da respiração artificial com auxílio de respirador. Um período na sala de recuperação anestésica para melhor observação e estabilização clínica pós-operatória é realizado após a cirurgia (de 30 minutos a 6 horas).

## 2. Riscos gerais das cirurgias da coluna vertebral

Os seguintes riscos existem com a cirurgia da coluna:

- Lesões aos nervos e a medula espinhal com paralisia ou disestesias como queimação,

formigamento ou dormência;

- Podem ocorrer complicações neurológicas como cistoplegia e proctoparalisia (perda do controle da urina e das fezes), paraplegia (paralisia das pernas), tetraplegia (paralisia dos braços e das pernas) e paralisia respiratória para as cirurgias na coluna cervical;
- Lesões das fibras nervosas simpáticas e parassimpáticas podem causar entre outras coisas uma enteroparalisia (paralisia dos intestinos) com indigestão, distúrbio na sensação de quente e frio, alterações na circulação sanguínea, secreção sudorípara (suor) e distúrbios sexuais;
- Lesões das meninges (membranas nervosas) podem levar à fistula liquórica (saída de líquido da coluna) com subsequente dor de cabeça e também meningite ou meningoencefalite.
- Lesões ou alterações ao suprimento sanguíneo podem causar as complicações descritas acima e podem levar à desvitalização do osso ou da medula espinhal. Em raros casos pode haver formação de uma fistula artério venosa (comunicação anormal entre artéria e a veia). Essa situação pode criar um fluxo reverso com circulação inadequada e formação de coágulo;
- Lesão de pele, intestino, artéria e veias intestinais com hemorragia ou circulação inadequada pode ser causadas por cirurgias corretivas da coluna (por exemplo escoliose, fraturas e tumores) por estiramento mecânico (Síndrome do Pinçamento Aorto mesentérico);

Uma redução na mobilidade vertebral é resultado de todas as cirurgias vertebrais de estabilização, fusão ou artrodese. Os segmentos fundidos cirurgicamente são submetidos à cargas diferentes de antes da cirurgia, podendo haver sobrecarga nos níveis móveis adjacentes a área operada conhecida como Doença do Disco Adjacente à Fusão. Em alguns casos essa situação pode resultar em dor alguns anos mais tarde e necessitar de um novo procedimento cirúrgico para tratamento dessa nova condição.

A cirurgia da coluna, portanto, é indicada quando outros tratamentos não cirúrgicos falharam ou foram insuficientes para melhorar a condição do paciente.

A cirurgia da coluna, mesmo quando bem indicada e realizada, pode falhar em atingir seus objetivos. Assim, alguns pacientes podem não ter benefício algum com a cirurgia da coluna, podendo inclusive ter seus sintomas piorados. A medicina não é uma ciência exata, é uma atividade de meio e como tal diversos fatores podem influenciar os resultados, entre estes, o perfil biopsicossocial individual desempenha um papel preponderante. Outros fatores são poucos ou ainda completamente desconhecidos da Medicina.

### 3. Riscos especiais associados à coluna torácica e lombo sacra por via posterior

Para cirurgias posteriores da coluna lombar, os riscos potenciais são: paralisia de um grupo muscular, paraplegia inferior, disestesias e perda sensitiva.

Lesões de nervos simpáticos e parassimpáticos com disfunção sexual para homens, especialmente nas cirurgias entre a 4ª e a 5ª vértebra lombar, e entre a 5ª vértebra lombar e a 1ª vértebra sacral. Cirurgias entre a 5ª vértebra lombar e o cóccix podem resultar em ejaculação com descarga incorreta do fluido seminal para a bexiga e impotência.

#### 4. Em caso de uso de implantes metálicos

Todos os implantes metálicos, tais como placa, parafusos, barras rosqueadas, ganchos, hastes, etc. são submetidos a testes mecânicos prévios pelo fabricante. Em raros casos, reações alérgicas de rejeição podem ocorrer e pode ser necessária sua posterior remoção.

O objetivo da utilização de implantes metálicos é conferir a estabilidade enquanto a fusão óssea amadurece. A fusão óssea (artrodese) é que determina a estabilidade do segmento operado no longo prazo. A fusão óssea em alguns indivíduos pode simplesmente não ocorrer ou ser demasiadamente retardada, especialmente em pacientes fumantes. A isso chamamos de pseudoartrose ou retardo de consolidação. Quando não ocorre a fusão óssea ou quando existe retardo demasiado da fusão, há possibilidade de quebra por fadiga dos implantes utilizados. Um implante pode se desprender do osso ou penetrar em uma articulação, e isto pode suscitar a necessidade de uma nova cirurgia ou para sua remoção ou para seu reposicionamento.

#### 5. Cuidados subseqüentes

Para cada cirurgia da coluna pode ser necessário o uso de órteses no pós-operatório (colete, colar). Este uso poderá ser necessário por alguns meses.

#### 6. Outras complicações:

As complicações descritas nos itens acima são as mais conhecidas no estágio atual do conhecimento. A cirurgia da coluna, mesmo quando bem indicada e realizada, pode falhar em atingir seus objetivos. Assim, alguns pacientes podem não ter benefício algum com a cirurgia da coluna, podendo inclusive ter seus sintomas ou seu quadro piorados.

Outras complicações não descritas acima, inusitadas ou muito raras podem também ocorrer.

#### 7. Seguimento Ambulatorial / Retorno:

**O ambulatório de retorno só atende com agendamento prévio da consulta.**

Marcação de retorno:

**- Hospital Pronto Socorro João XXIII - HPSJXXIII**–Ambulatório de Retorno- Avenida Alfredo Balena 400, Bairro Santa Efigênia. Telefone para marcação: 3239-9256 (07 às 13 horas).

**- Hospital Maria Amélia Lins - HMAL**– Rua dos Otoni, 772- Bairro Santa Efigênia. Telefone para marcação: 3239-9808 / 3239-9810 (14 às 18 horas).

Horário do retorno:

Segunda-feira–07:00 horas no ambulatório de retorno do HPSJXXIII. Terça-feira – 07:00 horas no ambulatório do HMAL.

**Consentimento:**

Eu estou ciente de todos os riscos associados aos procedimentos anestésicos/cirúrgicos gerais e aos específicos associados às cirurgias da coluna vertebral. Fui informado sobre a(s) cirurgia(s) proposta(s) e os possíveis riscos e complicações inerentes à(s) mesma(s). Fui, claramente, informado sobre outras formas de tratamento possíveis e todas minhas dúvidas foram respondidas. Estou de acordo que extensões e alterações da cirurgia proposta sejam feitas, dependendo dos achados durante a operação. Tive tempo e oportunidade suficiente para esclarecer todas as dúvidas em relação à mesma, até minha completa satisfação. Fui informado sobre a possibilidade de cirurgia em mais de um estágio (por via anterior e posterior feitos no mesmo tempo anestésico ou alguns dias após o primeiro estágio - primeira cirurgia). Estou ciente de que posso revogar este consentimento até a hora da cirurgia.

Declaro estar completamente ciente da cirurgia pretendida e de necessárias extensões. Não negligenciarei nenhuma informação em relação aos sinais e sintomas necessários ao conhecimento médico para que o mesmo possa utilizá-lo em prol do sucesso de meu tratamento e bem estar.

Caso o paciente tenha entre 12 e 18 anos, ele também deve assinar, além de seu responsável legal.

Belo Horizonte, \_\_\_ de \_\_\_\_\_ de \_\_\_\_\_

---

Paciente e /ou Responsável Legal

---

Médico orientador/CRMMG

(Termo aprovado por Comissão de ética do HJXXIII, em outubro de 2013)

**Termo de consentimento e esclarecimento para autorização de uso de imagem****Nome do Paciente:** \_\_\_\_\_**Prontuário:** \_\_\_\_\_ **Endereço:** \_\_\_\_\_**Telefone:** \_\_\_\_\_

Autorizo que o Dr. \_\_\_\_\_, ou seu designado, faça fotografias, slides, vídeos e outras imagens (“registros de imagem”) de mim, ou partes do meu corpo para análise fotográfica de procedimentos de cirurgia ortopédicas a serem executados pelo Dr. \_\_\_\_\_, em 20. Ainda, autorizo a liberação e transferência de propriedade de direitos autorais pelo Dr. \_\_\_\_\_.

Entendo que tais registros de imagem possam ser publicados pela revistas especializadas da área médica e/ou qualquer parte que opere sob sua licença e autorização em qualquer mídia impressa, visual ou eletrônica incluindo, especificamente, mas não limitando-se às publicações e livros médicos, apresentações científicas, cursos e websites, para o propósito de informar a profissão médica, ou público geral, sobre métodos, resultados, problemas, tendências, questões e assuntos similares sobre cirurgia ortopédica. Adicionalmente, entendo que os registros de imagem se tornarão propriedade da publicação referida.

Nem eu ou membros da minha família seremos identificados pelos nomes em qualquer publicação. Foi-me garantido que não será exibida qualquer parte ou característica pessoal que possibilite a minha identificação. Não serão exibidas imagens do rosto, tatuagens, cicatrizes ou sinais específicos que favoreçam a identificação. Desta forma, será garantido o cumprimento do Art.75 do Código de ética Médica e da Resolução 446/2012 da CONEP.

Entendo que tenho o direito de revogar esta autorização por escrito a qualquer momento, mas se o fizer, tal revogação não terá qualquer efeito sobre ações tomadas antes da medida. Se eu não revogar esta autorização, esta expirará em dez anos, a partir da data abaixo estabelecida.

Entendo que posso recusar-me a assinar esta autorização e que tal recusa não terá qualquer efeito no tratamento médico que recebo do Dr. . \_\_\_\_\_

Autorizo e libero o Dr.. \_\_\_\_\_ e todas as partes que atuem sob suas licenças e autorização, de todos os direitos que eu possa ter sobre os registros de imagem, assim como de qualquer reivindicação que eu possa fazer em relação ao uso de tais registros de imagem em publicações, incluindo qualquer reivindicação de pagamento devido pela distribuição ou publicação dos registros de imagem em qualquer mídia ou que possa surgir devido à distribuição ou publicação por qualquer terceira parte.

Concedo esta autorização como uma contribuição voluntária em benefício da educação pública e certifico que li este documento e entendo seus termos.

Paciente e/ou responsável: \_\_\_\_\_ Data: \_\_\_\_/\_\_\_\_/\_\_\_\_

Testemunha/Médico: \_\_\_\_\_

Declaro que li a Autorização acima. Sou o responsável por \_\_\_\_\_  
\_\_\_\_\_, um menor de idade. Estou autorizado a assinar este documento em seu  
nome e concedo tal autorização como uma contribuição voluntária em benefício da educação  
pública.

Responsável \_\_\_\_\_

Data: /\_\_\_\_\_/\_\_\_\_\_

(Termo aprovado na Comissão de ética do HPSJXXIII em outubro de 2013)